



ec
magazin

02.2017 · 3. Jhg.

endoscopy campus

Jetzt neu !

- Perorale Cholangioskopie bei Mirizzi-Syndrom
- G-POEM (gastrische perorale endoskopische Myotomie)
- Neues von der DDW 2017



www.endoscopy-campus.de



DGE-BV

erbe
power your performance.

ESD

Elevation und Dissektion mit HybridKnife®

Markierung, Elevation, Inzision/Dissektion und Koagulation – alles mit einem Instrument. Vermindertes Perforationsrisiko.

- ☑ Größtmöglicher Schutz vor Perforation und thermischer Schädigung der Muskularis
- ☑ Minimiertes Risiko von Blutungen
- ☑ Großes Flüssigkeitspolster, Lösung kann stets nachdosiert werden
- ☑ Kostengünstiges Verfahren, da Kochsalzlösung ausreicht

Erbe Elektromedizin GmbH Tübingen Germany +49 7071 755 0 erbe-med.com

© Erbe Elektromedizin GmbH 2017 2017-02 D039243 non-US only

Herzlich willkommen auf der Online-Fortbildungsplattform der DGE-BV gemeinsam mit der DGVS und den vier deutschen Live-Endoskopie-Veranstaltungen !

Endoscopy Unlimited – der neue Endoscopy Campus für Sie alle !

Liebe DGE-BV-Mitglieder und Freunde der Endoskopie,

die Sommerausgabe ist da ! Freuen Sie sich auf neue teaching modules, Videos, paper reviews und einen Bericht über die Highlight der DDW ! In Kürze starten wir auch unseren wöchentlichen Quizfall unter www.endoscopy-campus.de !

Und außerdem nach der Sommerpause

72. Jahrestagung der DGVS 2017
13. - 16. September 2017, Messe Dresden, www.viszeralmedizin.com

ENDOCLUBNORD 2017 mit Vorsymposium Complications in GI Endoscopy
2. - 4. November 2017, Hamburg, www.endoclubnord.de

endo-update 2017
30. November - 2. Dezember 2017, Kongress am Park Augsburg, www.endoupdate.de

Schöne Ferien und bis zum Herbst !

Alexander Meining
DGE-BV

Till Wehrmann
DGVS

Thomas Rösch
Endoscopy Campus

Wissenschaftliche Redaktion

T. Rösch, Hamburg; S. Groth, Hamburg

Sekretär DGE-BV

A. Meining, Ulm

Sekretär Sektion Endoskopie DGVS

T. Wehrmann, Wiesbaden

Wissenschaftlicher Beirat

H.D. Allescher, Garmisch-Partenkirchen

U. Beilenhoff, Ulm

A. Eickhoff, Hanau

S. Faiss, Hamburg

M. Häfner, Bozen, Italien

F. Hagenmüller, Hamburg

D. Hartmann, Berlin

J. Hochberger, Berlin

A.-M. Kassem, Kairo, Ägypten

G. Kähler, Mannheim

M. Kamiński, Warschau, Polen

R. Kiesslich, Wiesbaden

J. Martinek, Prag, Tschechien

H. Messmann, Augsburg

H. Neuhaus, Düsseldorf

H. Neumann, Mainz

O. Pech, Regensburg

H.-J. Schulz, Berlin

J. Weigt, Magdeburg

D. Wilhelm, München

Technische Redaktion

K. Schlosser, LUX AV Audiovisuelle Kommunikation GmbH, Lohfelden



Editorial 3

endoscopy campus 4

Teaching modules

Videobeispiel 1: EndoRotor® als neues mechanisches Mukosektomie-Verfahren – Alternative zur schnelleren Endoresektion? 6

Videobeispiel 2: Distaler echoarmer submuköser Tumor im Ösophagus 8

Videobeispiel 3: G-POEM (gastrische perorale endoskopische Myotomie) 10

Videobeispiel 4: Perorale Cholangioskopie bei Mirizzi-Syndrom 12

Report

Neues von der DDW 2017 14

Neue Papers

Die neue amerikanische Leitlinie für die Kapselendoskopie – zu viel und zu weit? 18

Endoskopische Doppler-Untersuchung und Blutstillung bei nicht-variköser oberer GI-Blutung: Paradigmenwechsel oder alter Wein in neuen Schläuchen? 24

DGE-BV aktuell 28

Inserenten · Kongressankündigung 30

Sponsoren 31

Videobeispiel 1

EndoRotor® als neues mechanisches Mukosektomie-Verfahren – Alternative zur schnelleren Endoresektion ?

Stephan Hollerbach, Celle; Peter Köhler, Mariensee;
Axel Wellmann, Celle

En-Bloc Resektionstechniken haben eine lange Lernkurve, benötigen ein spezialisiertes Training, haben lange Prozedurenzeiten und benötigen ein hohes Maß an Expertise. Stephan Hollerbach und sein Team zeigen eine neue Methode am Schweinemodell, die diese Technik erleichtern könnte.

Das neue, mechanische EndoRotor® - Resektionssystem kann mithilfe eines rotierenden Messers in einem Katheter unter Saugung rasch und präzise Schleimhaut-Gewebe entfernen und alle resezierten Partikel einsammeln.

mehr unter www.endoscopy-campus.de

Abb. 1: Markierte Schleimhaut-„Läsion“ im distalen Ösophagus nach submukosaler Injektion



Abb. 2: Inzision oralwärts der Markierungen mit dem EndoRotor

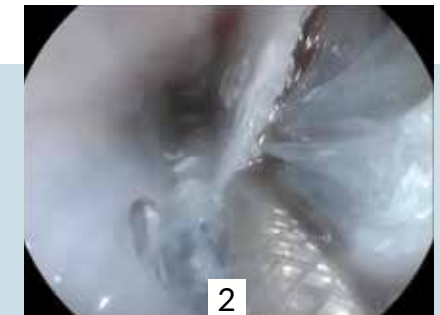

Abb. 3: Endoskopische Tunnelung und Präparation des submukosalen Raums mit dem Katheter

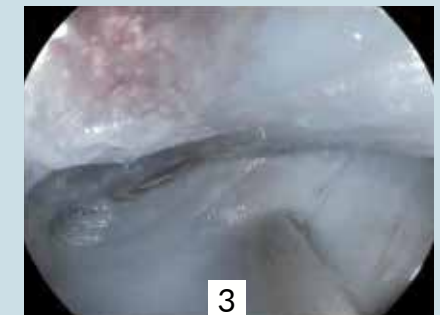


Abb. 4: Resektionsfläche mit dem geschrumpften Präparat



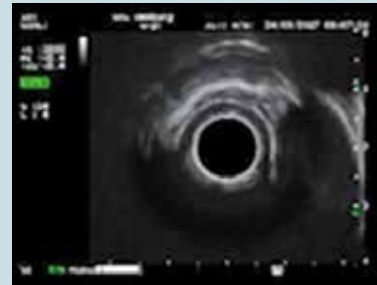
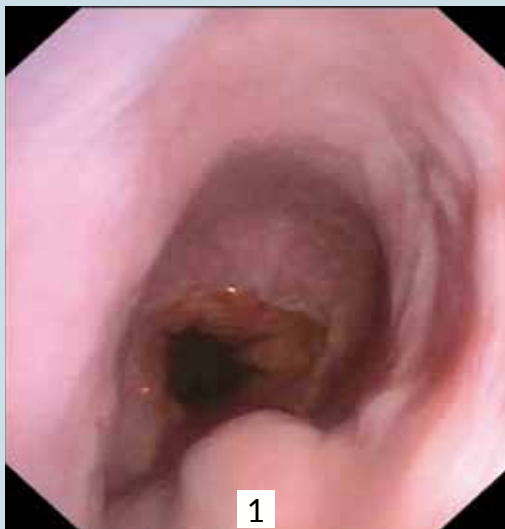
Abb. 1: Submukosaler Tumor des distalen Ösophagus bei 6 Uhr

Videobeispiel 2

Distaler echoarmer submuköser Tumor im Ösophagus

Thomas Rösch, Hamburg

Submuköse Läsionen im Ösophagus werden endoskopisch meist als Zufallsbefund diagnostiziert und im Weiteren mittels Endosonographie abgeklärt. Thomas Rösch aus Hamburg zeigt in diesem Video den Untersuchungsablauf einer Endosonographie im Ösophagus um solch einen Befund korrekt zu klassifizieren und hieraus evtl. mögliche Therapiekonsequenzen zu ziehen.

mehr unter www.endoscopy-campus.de

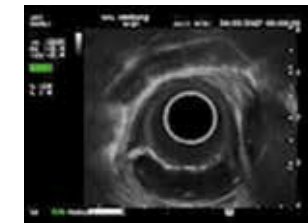
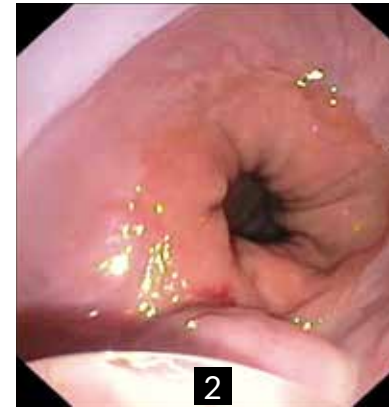
Abb. 2: Wasserfüllung des EUS-Ballons an einem Radialscanner-Endoskop. Kontaktherstellung zum SM-Tumor

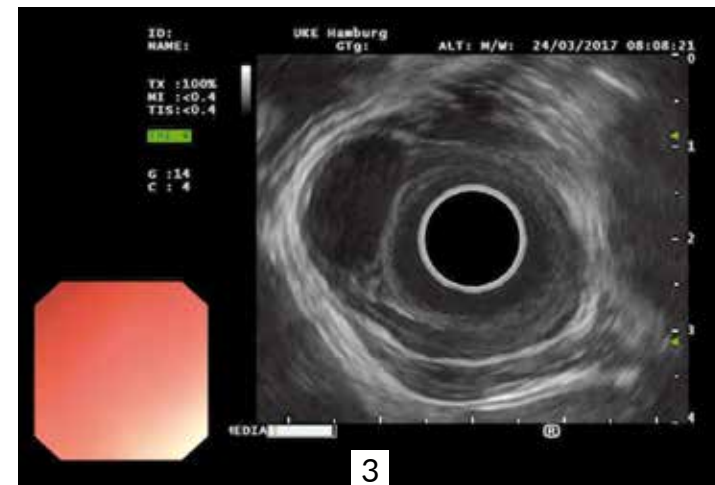


Abb. 3: Endosonographische Darstellung des submukosalen Tumors bei 10 Uhr im endosonographischen Bild

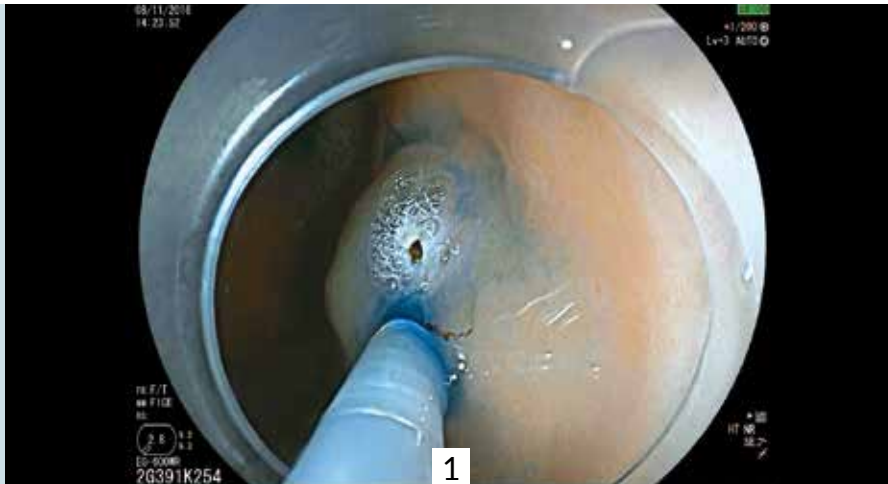


Abb. 1: Unterspritzung mit Glycerosteril und Indigokarmin ca. 5 cm präpylorisch

Videobeispiel 3

G-POEM (gastrische perorale endoskopische Myotomie)

Hendrik Manner, Wiesbaden

Hendrik Manner aus Wiesbaden berichtet über eine Patientin, die bei Magenentleerungsstörung durch einen Pylorospasmus zunächst durch mehrfache Ballondilatationen und BoTox-Injektionen behandelt wurde. Dies hatte jeweils nur zu einer Beschwerdebesserung von 2-3 Wochen geführt. Als langfristige Option wurde der Patientin die Durchführung einer peroralen endoskopischen Myotomie des Pylorusmuskels, einer sogenannten gastrischen POEM (G-POEM) angeboten. Dieses Verfahren wird hier detailliert erläutert.

mehr unter www.endoscopy-campus.de

Abb. 2: Inzision der Mukosa mit dem Flush Knife

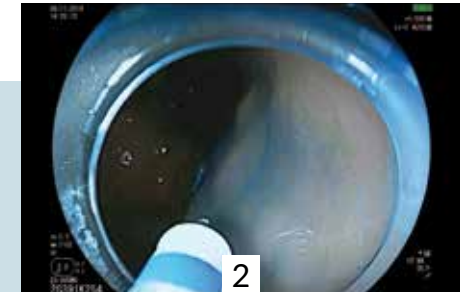


Abb. 3: Präparation des Tunnels in der spinnenetzartigen, blau gefärbten Submukosa zum Pylorus



Abb. 4: Myotomie der Pylorus Muskulatur

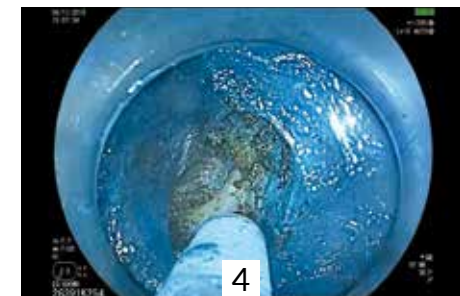
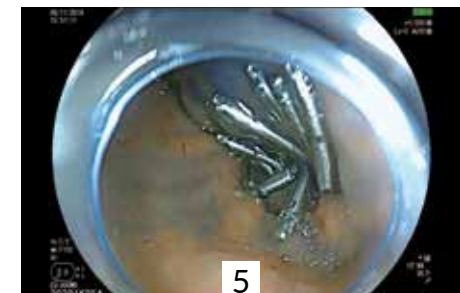

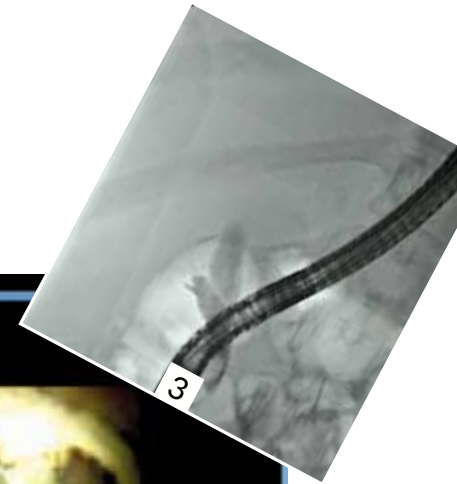
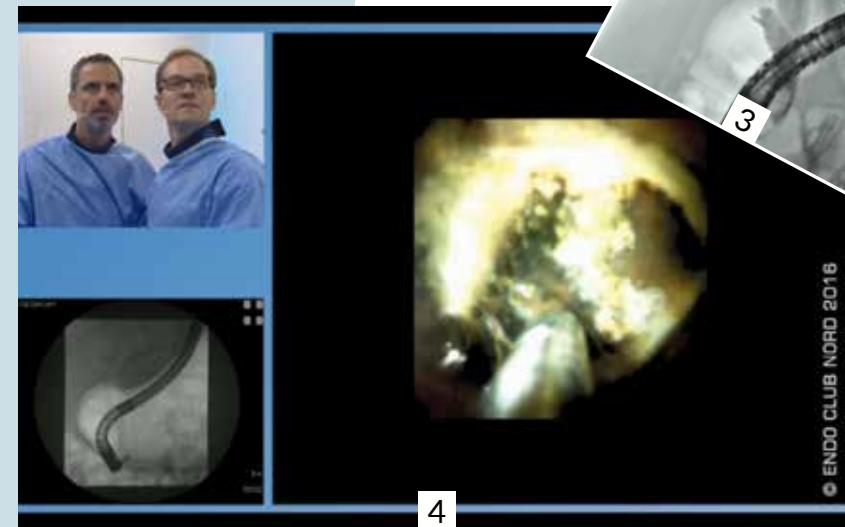
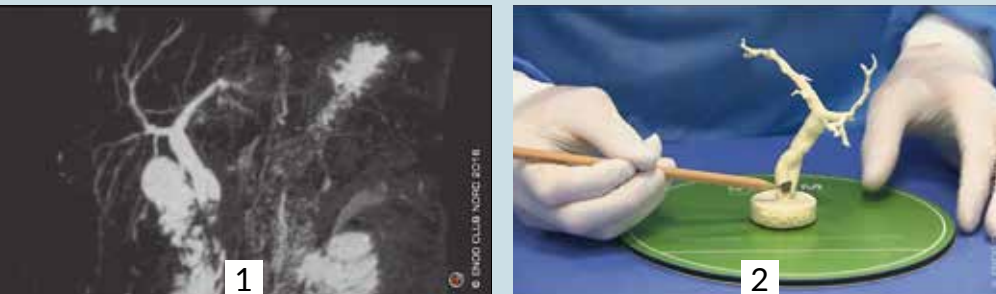
Abb. 5: Verschluss des Tunnelleingangs mit Klipps



Videobeispiel 4

Perorale Cholangioskopie bei Mirizzi-Syndrom

Stefan Groth, Karsten Ohlhoff, Hamburg



Patienten, die nach einer erfolgreichen Cholecystektomie erneut kolikartige Bauchschmerzen bekommen oder eine Cholestase entwickeln, haben häufig einen Steinabgang aus dem Rest des D. cysticus in den Gallengang oder aber einen eingeklemmten Stein im D. cysticus, der den Gallengang komprimiert, ein so genanntes Mirizzi-Syndrom. Ein solches Mirizzi-Syndrom liegt bei dieser Patientin vor. Stefan Groth und Karsten Ohlhoff (UKE, Hamburg) demonstrieren, wie die entsprechende Bildgebung gedeutet und Therapie durchgeführt werden können. Nachdem der Stein nicht mit einem Körbchen eingefangen werden konnte, erfolgt eine intraduktale, elektrohydraulische Stoßwellentherapie mittels Mother-Baby-Endoskopie. Die Untersuchung fand im Rahmen des ENDOCLUBNORD 2016 statt.

mehr unter www.endoscopy-campus.de

Abb. 1: MRCP des Gallengangsystems mit Aussparung im präpapillären Bereich

Abb. 2: Gallengangsmodell aus dem 3D-Drucker (DEKOM Medical) mit Darstellung eines Steins papillennah bei tiefer Mündung des D. cysticus

Abb. 3: Cholangiogramm im Rahmen der ERCP mit KM-Aussparung präpapillär

Abb. 4: Steindarstellung im DHC mittels Mother-Baby-Endoskopie und EHL-Sonde vor dem Stein

Neues von der DDW 2017

Thomas Rösch, Hamburg

Klinik und Poliklinik für Interdisziplinäre Endoskopie, Universitätsklinikum Hamburg-Eppendorf

Wie in jedem Jahr wurden auf der DDW in Chicago die neuesten Entwicklungen im Bereich Gastroenterologie und Endoskopie gezeigt, wobei in den letzten Jahren die UEGW deutlich aufgeholt beziehungsweise die DDW sogar überholt hat. Im Folgenden meine subjektive Auswahl, die keinen Anspruch auf Vollständigkeit erhebt.

Die Big Four – wesentliche randomisierte Studien

Randomisierte Studien sind gerade in der Endoskopie äußerst lobenswert, da der Aufwand üblicherweise erheblich ist. Die erste Studie, die zudem aus Deutschland kam, beschäftigte sich mit der Anwendung des **OTSC-Clips bei Rezidivblutungen** im oberen Gastrointestinaltrakt¹. Von den 67 im Abstract eingeschlossenen Patienten wurde die eine Hälfte in die OTSC-Gruppe, die andere die Kontrollgruppe (Injektion und konventionelle Clips) randomisiert. Die initiale Hämostase war in der OTSC-Gruppe (97%) gegenüber der Kontrollgruppe (62,5%) deutlich erfolgreicher, die Rate der nachfolgenden Rezidivblutungen lag allerdings näher beieinander (24% versus 33%). Die Mortalität war in beiden Gruppen gleich (6-7%). Ob diese Ergebnisse schon für eine generelle und Leitlinien-feste Empfehlung des Einsatzes bei dieser Indikation ausreichen, wird man sehen. Bei schwierigen Rezidivblutungen ist OTSC-Clip bestimmt eine wertvolle Alternative.

Die **perorale endoskopische Myotomie (POEM)** ist seit Jahren eine attraktive alternative Therapie der idiopathischen Achalasie wie auch spastischer Motilitätsstörungen des Ösophagus. Wie immer bei neuen Techniken, sind die initialen Ergebnisse glänzend. In Chicago wurden die Zwischenergebnisse (1 Jahr) der randomisierten Studie POEM versus Ballondilatationen vorgestellt, in die 133 Patienten eingeschlossen wurden². Die Ballondilatation bestand aus einer sequenziellen Dilatation mit 30 und 35 mm. Nach einem Jahr wurde eine klinische Remissionen bei 92,8% bzw. 70% der Patienten in der POEM – bzw. Ballongruppe erzielt ($p < 0,001$). In der Ballon-Gruppe ereignete sich eine Perforation, in der POEM-Gruppe trat keine signifikante Komplikation auf. Allerdings lagen die endoskopisch diagnostizierten Refluxraten bei POEM deutlich höher (48,3% versus 13,1%).

Eine abschließende Wertung wird man erst später, nach den 2-Jahres-Ergebnissen, vornehmen können, dann liegen auch die 2 Jahres-Ergebnisse der randomisierten Studie POEM versus Heller – Myotomie vor. Eine weitere randomisierte Studie zwischen POEM und Ballondilatation läuft noch, sie erlaubt – wie die bereits veröffentlichte große randomisierte Studie Heller versus Ballondilatation^{3,4} – eine wiederholte Ballondilatation bei wiederkehrenden Beschwerden.

Der **Hämospray** ist ein Verfahren zur Blutstillung in verzweifelten Situationen, wenn andere Hämostase-Verfahren versagen; bislang war die Methode allerdings bei Varizen-Blutungen nicht zugelassen. Die Arbeitsgruppe von Jaques Deviere aus Brüssel beschäftigte sich mit diesem Thema in einem interessanten Konzept, das eine sofortige Hämospray-Applikation bei allen Varizenblutungen beinhaltet, wobei später dann elektiv weitere Methoden durchgeführt werden können. Ein solches Konzept würde auch dem endoskopisch weniger Erfahrenen leichter zugänglich sein. Dieses Konzept wurde in einer randomisierten Studie an 86 Patienten gegenüber einem konventionellen Vorgehen (vasoaktive Medikamente, dann gegebenenfalls Notfall-Endoskopie oder später elektive Endoskopie) verglichen⁵. Die Ergebnisse zeigten einen interessanten Vorteil für Hämospray, mit einer klinisch relevanten Blutstillungsrate von 98% versus 70%. Interessanterweise konnten 4 spritzende Magenfundus-Varizenblutungen mit dem Hämospray nicht suffizient behandelt werden; in der Kontrollgruppe mussten etwa 30% der Patienten doch einer Notfall-Endoskopie statt einer späteren elektiven Endoskopie unterzogen werden. Was diese Studie von anderen Varizenblutungs-Studien abhebt, ist, dass auch die Mortalität in der Hämospray-Gruppe signifikant besser war (30 Tage: 7% versus 33%). Wenn sich diese Ergebnisse auch von anderen Gruppen bestätigen lassen, dann könnte sich das Management der akuten Varizenblutung entscheidend verändern beziehungsweise verbessern.

Schließlich legte die holländische Pankreas-Arbeitsgruppe eine erneute multizentrische randomisierte Studie zur Step-Up-Therapie bei Pankreas-Nekrosen im Rahmen der akuten Pankreatitis vor. Hier wurde ja in der Vergangenheit wiederholt gezeigt, dass eine konservative Initial-Therapie einer primär chirurgischen Nekrosektomie deutlich überlegen ist (Step-up-Approach)^{6,7}. In der jetzigen randomisierten Studie wurde anhand von 98 Patienten untersucht, ob ein endoskopischer oder chirurgischer Step-Up besser abscheidet⁸. In beiden Fällen wurde zunächst eine (transgastrale oder perkutane) Drainage gelegt, und wenn diese nicht ausreichte, eine transgastrale oder perkutane minimal-invasive (VARD) Nekrosektomie durchgeführt. Eine Nekrosektomie war in beiden Gruppen in ca. der Hälfte der Fälle notwendig, bei den anderen Patienten reichte schon die Drainage aus. Der kombinierte Endpunkt aus Major Complications und Mortalität wurde in beiden Gruppen gleich häufig erreicht, nämlich 43% in der endoskopischen und 45% in der chirurgischen Gruppe. Die endoskopische Vorgehensweise war lediglich billiger (10.836 € versus 13.655 €), nicht zuletzt auch aufgrund einer verkürzten Liegezeit (53 versus 69 Tage).

Weitere Abstracts zu den Themen Barrett-Ösophagus, Koloskopie und Polypektomie, ERCP und Endosono und Innovationen online (www.endoscopy-campus.de).

Literatur

1. Schmidt A, Goelder S, Messmann H, et al. 62 Over-The-Scope-Clips Versus Standard Endoscopic Therapy in Patients With Recurrent Peptic Ulcer Bleeding and a Prospective Randomized, Multicenter Trial (Sting). *Gastrointestinal Endoscopy*;85:AB50.
2. Ponds FA, Fockens P, Neuhaus H, et al. Peroral Endoscopic Myotomy (POEM) Versus Pneumatic Dilatation in Therapy-Naive Patients with Achalasia: Results of a Randomized Controlled Trial. *Gastroenterology*;152:S139.
3. Boeckxstaens GE, Annese V, des Varannes SB, et al. Pneumatic dilation versus laparoscopic Heller's myotomy for idiopathic achalasia. *N Engl J Med* 2011;364:1807-16.
4. Moonen A, Annese V, Belmans A, et al. Long-term results of the European achalasia trial: a multicentre randomised controlled trial comparing pneumatic dilation versus laparoscopic Heller myotomy. *Gut* 2016;65:732-9.
5. Ibrahim M, El-Mikkawy A, Hamid MA, et al. 627 Multicentre Randomised Controlled Trial Comparing the Efficacy and Safety of Adding Early Hemostatic Powder Application to Endoscopic and Medical Treatment in the Management of Acute Variceal Bleeding in Cirrhotic Patients. *Gastrointestinal Endoscopy*;85:AB89-AB90.
6. Bakker OJ, van Santvoort HC, van Brunschot S, et al. Endoscopic transgastric vs surgical necrosectomy for infected necrotizing pancreatitis: a randomized trial. *Jama* 2012;307:1053-61.
7. van Santvoort HC, Besselink MG, Bakker OJ, et al. A step-up approach or open necrosectomy for necrotizing pancreatitis. *N Engl J Med* 2010;362:1491-502.
8. van Brunschot S. 626 Endoscopic or Surgical Step-Up Approach for Necrotizing Pancreatitis, a Multi-Center Randomized Controlled Trial. *Gastrointestinal Endoscopy*;85:AB89.

Die neue amerikanische Leitlinie für die Kapselendoskopie – zu viel und zu weit ?

Uwe Seitz, Heppenheim

Gastroenterology 2017; 152:497-514

GUIDELINE

Clinical Practice Guidelines for the Use of Video Capsule Endoscopy

Robert A. Enns¹, Lawrence Hookey², David Armstrong³, Charles N. Bernstein⁴, Steven J. Heitman⁵, Christopher Teshima⁶, Grigorios I. Leontiadis³, Frances Tse³, and Daniel Sadowski⁷

¹Division of Gastroenterology, Department of Medicine, University of British Columbia, Vancouver, British Columbia, Canada; ²Division of Gastroenterology, Department of Medicine, Queen's University, Kingston, Ontario, Canada; ³Division of Gastroenterology, Department of Medicine, McMaster University, Hamilton, Ontario, Canada; ⁴Section of Gastroenterology, Department of Medicine, University of Manitoba, Winnipeg, Manitoba, Canada; ⁵Division of Gastroenterology and Hepatology, Department of Medicine, University of Calgary, Calgary, Alberta, Canada; ⁶Division of Gastroenterology, Department of Medicine, University of Toronto, Toronto, Ontario, Canada; ⁷Division of Gastroenterology, Royal Alexandra Hospital, Edmonton, Alberta, Canada

Background and Aims

Video capsule endoscopy (CE) provides a noninvasive option to assess the small intestine, but its use with respect to endoscopic procedures and cross-sectional imaging varies widely. The aim of this consensus was to provide guidance on the appropriate use of CE in clinical practice.

Methods

A systematic literature search identified studies on the use of CE in patients with Crohn's disease, celiac disease, gastrointestinal bleeding, and anemia. The quality of evidence and strength of recommendations were rated using the Grading of Recommendation Assessment, Development, and Evaluation (GRADE) approach.

Results

The consensus includes 21 statements focused on the use of small-bowel CE and colon capsule endoscopy. CE was recommended for patients with suspected, known, or relapsed Crohn's disease when ileocolonoscopy and imaging studies were negative if it was imperative to know whether active Crohn's disease was present in the small

bowel. It was not recommended in patients with chronic abdominal pain or diarrhea, in whom there was no evidence of abnormal biomarkers typically associated with Crohn's disease. CE was recommended to assess patients with celiac disease who have unexplained symptoms despite appropriate treatment, but not to make the diagnosis. In patients with overt gastrointestinal bleeding, and negative findings on esophagogastroduodenoscopy and colonoscopy, CE should be performed as soon as possible. CE was recommended only in selected patients with unexplained, mild, chronic iron deficiency anemia. CE was suggested for surveillance in patients with polyposis syndromes or other small-bowel cancers, who required small-bowel studies. Colon capsule endoscopy should not be substituted routinely for colonoscopy. Patients should be made aware of the potential risks of CE including a failed procedure, capsule retention, or a missed lesion. Finally, standardized criteria for training and reporting in CE should be defined.

Conclusions

CE generally should be considered a complementary test in patients with gastrointestinal bleeding, Crohn's disease, or celiac disease, who have had negative or inconclusive endoscopic or imaging studies.

Was Sie über die Leitlinie wissen sollten

Diese Leitlinie zur Kapselendoskopie wurde von 7 kanadischen Experten für Kapselendoskopie zusammengestellt und hochrangig in Gastroenterology publiziert. Sie beschränkt sich auf die Kapselendoskopie von Erwachsenen und bezieht sich vorwiegend auf die klinischen und ökonomischen Gegebenheiten in Nordamerika.

21 Statements wurden formuliert:

1. Bei klinischen Zeichen, die mit einem Morbus Crohn vereinbar sind, sowie unauffälliger Ileokoloskopie und Bildgebung wird eine Kapselendoskopie empfohlen (starke Empfehlung, sehr niedrige Evidenz). Diarrhoen oder Bauchschmerzen sollten wenigstens 6 Wochen persistieren und ein Biomarker sollte auffällig sein (CrP oder BSG oder Calprotectin im Stuhl oder Albuminmangel oder Anämie). Bei misslungener Intubation des Ileum wird die Kapselendoskopie empfohlen. Eine Gastroskopie vor Kapselendoskopie wird nicht gefordert.
2. Bei Patienten mit Morbus Crohn und klinischen Zeichen, die sich mit der Ileokoloskopie und anderer Bildgebung nicht erklären lassen, wird eine Kapselendoskopie empfohlen (starke Empfehlung, sehr niedrige Evidenz). Die Vorteile erhöhter Raten an Befunden werden betont. Die höhere Retentionsrate bei bekanntem M. Crohn hingegen nicht.

3. Wenn bei bekanntem Morbus Crohn ein „mucosal healing“ jenseits der Reichweite der Ileokoloskopie gesichert werden muss, wird die Kapselendoskopie empfohlen (mäßige Empfehlung, sehr niedrige Evidenz). Bei Patienten nach mehreren Darmresektionen wird der Einsatz einer Patency-Kapsel in der Regel erwogen, er wird aber in der Leitlinie nicht gefordert.
4. Bei Verdacht auf Rezidiv eines Morbus Crohn im Dünndarm nach Kolektomie wird eine Kapselendoskopie empfohlen, wenn die „Ileokoloskopie“ und Bildgebung ohne Rezidivnachweis bleiben (starke Empfehlung, sehr niedrige Evidenz). Biomarker oder Klinik werden in diesem Zusammenhang nicht erwähnt.
5. Bei Bauchschmerzen und Diarrhoen ohne Biomarker (CrP, BSG, Calprotektin, Albumin, Hb) sollte keine Kapselendoskopie erfolgen (mäßige Empfehlung, niedrige Evidenz). Trotz mäßiger Empfehlung und geringer Evidenz wird nicht ausdrücklich abgeraten.
6. Die Kapselendoskopie soll nicht zur Diagnosestellung einer Zöliakie eingesetzt werden (starke Empfehlung, sehr niedrige Evidenz).
7. Bei Zöliakiepatienten mit ungeklärten Symptomen trotz Therapie und konventioneller Diagnostik mit Normalbefunden wird eine Kapselendoskopie empfohlen (starke Empfehlung, sehr niedrige Evidenz für die Effektivität). Hier wird auch die geringe Evidenz bezüglich der Sicherheit erwähnt. Die Empfehlung gründet letztlich auf der relevanten Rate entdeckter Malignome, insbesondere wenn nach 6 Monaten Gluten-freier Diät Beschwerden persistieren oder wiederkehren.
8. Bei gastrointestinaler Blutung mit dokumentiert offen erkennbarem Blut (außer Hämatemesis) ist die Kapselendoskopie nach ÖGD und Ileokoloskopie der nächste Schritt (starke Empfehlung, sehr niedrige Evidenz).
9. Nach einer Blutungsepisode sollte nach negativer Enteroskopie und Koloskopie die Kapselendoskopie so schnell wie möglich erfolgen (starke Empfehlung, sehr niedrige Evidenz). Das von der ESGE empfohlene 14-Tage-Intervall wird als zu lang beurteilt.
10. Bei Patienten mit rezidivierenden obskuren Blutungen werden auch nach negativer Kapselendoskopie erneute Endoskopien, auch Kapselendoskopien empfohlen (starke Empfehlung, sehr niedrige Evidenz).
11. Bei Eisenmangelanämie und vermuteter gastrointestinaler Ursache wird eine Kapselendoskopie in ausgewählten Fällen empfohlen (starke Empfehlung, sehr niedrige Evidenz). Zur Auswahl tragen neben ÖGD und Koloskopie ggf. auch das Ausmaß der Anämie und der Ausschluss anderer Blutungsursachen (z.B. Menstruation) bei.
12. Für Patienten mit Polyposis-Syndromen, die Dünndarmkontrolluntersuchungen benötigen, wird die Kapselendoskopie vorgeschlagen (mäßige Empfehlung, sehr niedrige Evidenz für die Effektivität). Hier wird auch die geringe Evidenz bezüglich der Sicherheit erwähnt.
13. Vom Ersatz der Koloskopie durch die Kolon-Kapselendoskopie wird abgeraten (starke Empfehlung, sehr niedrige Evidenz). Obwohl am Bedarf einer aufwändigeren Vorbereitung und der Unmöglichkeit Polypen gleich abzutragen kein Zweifel besteht, wird die Evidenz als sehr niedrig angesehen.
14. Vom Einsatz der Kolon-Kapselendoskopie bei CED zur Bestimmung von Ausmaß und Schweregrad wird abgeraten.
15. Bei der Aufklärung für die Kapselendoskopie muss über das Misslingen der Untersuchung, die Retention und über das Übersehen von Läsionen aufgeklärt werden (starke Empfehlung).
16. Bei bekannten oder vermuteten Strikturen wird der Einsatz einer Patency-Kapsel vorgeschlagen (mäßige Empfehlung, sehr niedrige Evidenz). Bedenken bestehen vor allem, da die Patency-Kapsel Passage auch ohne Retention verzögert sein kann und Patienten unnötig von der Kapselendoskopie ausgeschlossen werden könnten. Kapselretentionen nach Patency-Kapsel-Passage werden nur aus einer Studie mit Patienten mit bekanntem Morbus Crohn zitiert. Sonographien als Voruntersuchungen werden nicht erwähnt.
17. Bei Patienten mit geringer Motilität oder bei andauerndem Narkotika-Gebrauch soll die Kapselpassage durch den Pylorus nach einer Stunde überprüft werden. Die Kapselendoskopie soll bis zum Ende der Batterielaufzeit andauern (starke Empfehlung, sehr niedrige Evidenz).
18. Bei Herzschrittmachern kann eine Kapselendoskopie ohne weitere Vorsichtsmaßnahmen durchgeführt werden (mäßige Empfehlung, sehr niedrige Evidenz).
19. Vor der Kapselendoskopie sollte eine Darmvorbereitung durchgeführt werden (starke Empfehlung, sehr niedrige Evidenz).
20. Die Kapselendoskopie sollte vollständig dokumentiert werden. Zu den erforderlichen Komponenten gehören unter anderem die Indikation, Medikation, Vorbereitungsqualität, Ergebnis, Komplikationen und Empfehlungen zum weiteren Vorgehen.
21. Kapselendoskopien sollten von Endoskopikern mit dokumentierter Kompetenz durchgeführt werden. Spezifische Kriterien liegen noch nicht vor.

Insgesamt fällt auf, wie niedrig die Evidenz ist. In 14/18 Statements (bei den 3 restlichen wurde die Evidenz nicht analysiert) wurden die Statements als „very low quality evidence“ gewertet, schlechter geht's nicht. Trotzdem gaben die Kanadier meist starke Empfehlungen (strong recommendation) ab und waren sich auch ganz prima einig. Warum traut sich niemand mal zu sagen, die Evidenzlage läßt evidenzbasierte Empfehlungen nicht zu? Obwohl die ersten vier Autoren eindrucksvolle Listen an Firmenunterstützungen im Disclosure aufweisen (die restlichen 5 dagegen gar keine), war nur bei zwei eine Kapselfirma dabei.

Zur Hauptindikation, der Blutung wurden nur vier Statements erstellt, zu Morbus Crohn hingegen 5. Aus deutscher Sicht erscheinen die Statements insgesamt als liberal bezüglich einer großzügigen Indikationsstellung. Nicht nur aus Erstattungsgründen sollte m.E. in Deutschland eine zurückhaltendere Indikationsstellung zur Anwendung kommen. Ob solche Positionspapiere mit sehr begrenzter Evidenz hier zielführend sind – hochrangig publiziert – bleibe dahingestellt.

Endoskopische Doppler-Untersuchung und Blutstillung bei nicht-variköser oberer GI-Blutung: Paradigmenwechsel oder alter Wein in neuen Schläuchen?

Oliver Pech, Regensburg

Gastroenterology 2017; 152:1310-1318

CLINICAL – ALIMENTARY TRACT

Doppler Endoscopic Probe Monitoring of Blood Flow Improves Risk Stratification and Outcomes of Patients With Severe Nonvariceal Upper Gastrointestinal Hemorrhage

Dennis M. Jensen^{1,2,3}, Thomas O. G. Kovacs^{1,2,3}, Gordon V. Ohning^{1,2,3}, Kevin Ghassemi^{1,2}, Gustavo A. Machicado^{1,2,3}, Gareth S. Dulaj^{1,2,3}, Alireza Sedarat^{1,2,3}, Rome Jutabha^{1,2}, and Jeffrey Gornbein⁴

¹Center for Ulcer Research and Education Digestive Diseases Research Center, Gastrointestinal Hemostasis Unit, Los Angeles, California; ²Department of Biomathematics, ³David Geffen School of Medicine, University of California Los Angeles, Los Angeles, California; ⁴Veterans Administration Greater Los Angeles Healthcare System, Los Angeles, California

Background and Aims

For 4 decades, stigmata of recent hemorrhage in patients with nonvariceal lesions have been used for risk stratification and endoscopic hemostasis. The arterial blood flow that underlies the stigmata rarely is monitored, but can be used to determine risk for rebleeding. We performed a randomized controlled trial to determine whether Doppler endoscopic probe monitoring of blood flow improves risk stratification and outcomes in patients with severe nonvariceal upper gastrointestinal hemorrhage.

Methods

In a single-blind study performed at 2 referral centers we assigned 148 patients with severe nonvariceal upper gastrointestinal bleeding (125 with ulcers, 19 with Dieulafoy's lesions, and 4 with Mallory Weiss tears) to groups that underwent standard, visually guided endoscopic hemostasis (control, n = 76), or endoscopic hemostasis assisted by Doppler monitoring of blood flow under the stigmata (n = 72). The primary outcome was the rate of rebleeding after 30 days; secondary outcomes were complications, death, and need for transfusions, surgery, or angiography.

Results

There was a significant difference in the rates of lesion re-bleeding within 30 days of endoscopic hemostasis in the control group (26.3%) vs the Doppler group (11.1%) (P = 0.0214). The odds ratio for re-bleeding with Doppler monitoring was 0.35 (95% confidence interval, 0.143–0.8565) and the number needed to treat was 7. There also were significant differences in the rates of surgery and major complications (5.3% in the control group vs no patients in the Doppler monitoring group for each; P = 0.048).

Conclusions

In a randomized controlled trial of patients with severe upper gastrointestinal hemorrhage from ulcers or other lesions, Doppler probe guided endoscopic hemostasis significantly reduced 30-day rates of rebleeding compared with standard, visually guided hemostasis. Guidelines for nonvariceal gastrointestinal bleeding should incorporate these results. ClinicalTrials.gov no: NCT00732212 (CLIN-013-07F).

Was Sie über das Paper wissen sollten

Bei der Blutstillung der nicht-varikösen oberen gastrointestinalen Blutung wird zur Risiko-Stratifizierung die Einteilung nach der Forrest-Klassifikation empfohlen, da sie am besten mit dem Risiko der Rezidiv-Blutung und der Mortalität korreliert. Die vor kurzem erschienenen ESGE-Leitlinien zum Management der oberen GI-Blutung empfehlen ausdrücklich nicht den routinemäßigen Einsatz der Doppler-Untersuchung zur Evaluation des Blutflusses unter der blutenden Läsion vor oder nach Therapie.¹ Hauptgrund für die Negativempfehlung waren vor allem die inkonsistenten und veralteten Daten zu dieser Methode. Für aktive Blutungen (Forrest Ia, Ib empfiehlt die ESGE die Kombination von Unterspritzung mit einer weiteren Blutstillungsmethode (Clip, Koagulation, Sklerosierung). Bei sichtbarem Gefäßstumpf (Forrest IIa) kann eine Kombination der genannten Methoden erfolgen, wobei die Unterspritzung in zweiter Linie erfolgen sollte.¹

In der aktuell vorliegenden prospektiven randomisierten Doppelblind-Studie wurde bei 163 Patienten mit akuter oberer gastrointestinaler Blutung aus Ulcera >5mm, Mallory-Weiss-Läsionen und Ulcus Dieulafoy die Blutstillung entweder auf konventionelle Weise endoskopisch oder Doppler-kontrolliert durchgeführt.² Bei konventioneller endoskopischer Blutstillung wurde eine Hämostase mit Clip (11mm Spanne) oder mit multipolarer Elektrokoagulation (MPEG) ± Unterspritzung durchgeführt. Bei der Doppler-gesteuerten Hämostase wurde vor der Blutstillung der Verlauf der darunterliegenden Arterie evaluiert und anschließend eine gezielte Blutstillung durchgeführt. Auch nach der Blutstillung wurde eine Untersuchung des Ulcus und der unmittelbaren Umgebung mit Einmal-Dopplersonden durchgeführt. Im Falle eines residuellen arteriellen Blutflusses erfolgte eine weitere Therapie mit Clips oder MPEC. Die Rezidiv-Blutungsrate nach 30 Tagen war in der Gruppe mit Doppler-kontrollierter Hämostase signifikant niedriger als in der Vergleichsgruppe mit Standard-Hämostase (11,1% vs 26,3%).

Auch wichtige sekundäre Endpunkte wie die Notwendigkeit einer Notfall-Operation und die Rate schwerer Komplikationen waren in der Kontrollgruppe signifikant höher. Interessanterweise wurde bei Forrest Ia, IIa und IIb-Ulcera in 87,4% ein arterielles Doppler-Signal detektiert. Bei Forrest Ib und IIc gelang dies nur in 42,3%.

Nach den Ergebnissen dieser sauber durchgeführten Studie stellt sich nun die Frage, ob in jeder Klinik ein Doppler-Gerät zur Evaluation blutender Ulcera angeschafft werden muss um eine am Gefäßverlauf orientierte Hämostase durchzuführen? Ich denke (noch) nicht.

Die Autoren der Arbeit befassen sich bereits seit mehreren Jahren mit dem Einsatz des Dopplers bei gastrointestinalen Blutungen und haben entsprechende Erfahrung.³ Schon in den 90er Jahren untersuchte die Ludwigshafener Arbeitsgruppe den Einsatz der endoskopischen Doppleruntersuchung bei der Blutstillung, jedoch fand diese Methode niemals breite Anwendung und wurde auch im Verlauf von den Protagonisten wieder verlassen, nicht zuletzt auch wegen zum Teil negativer Studien.^{4,5}

Die Studie hat einige Limitationen und außerdem ist die Situation der Blutstillung in den USA nicht vollständig auf deutsche Verhältnisse übertragbar. Bei der Studie wurden insgesamt 800 Patienten gescreent, um am Ende 163 Patienten in die Studie einzuschließen. Hier scheint ein gewisser Selektions-Bias nicht unwahrscheinlich. Außerdem wurde in der Studie als Blutstillungsmethode häufig die Multipolare Elektrokoagulation verwendet, die hierzulande nicht eingesetzt wird. In der Regel besteht die Blutstillung bei Ulcus-Blutungen in Deutschland aus einer Kombination von Clips und Unterspritzung. Beim Einsatz von Clips ist es wahrscheinlicher, dass auch ohne Kenntnis des exakten Verlaufs der Arterie unter dem Ulcus ein Verschluss des versorgenden Gefäßes erfolgt. Die in der Studie eingesetzten Clips hatten nur eine Spannweite von 11mm. Heutzutage sind Clips mit deutlich größerer Spannweite (bis zu 16mm) und sogar Over-the-Scope-Clips (OTSC) verfügbar, die in der Lage sind, deutlich mehr Gewebe zu erfassen und somit effektiver zu einer andauernden Blutstillung führen können^{6,7}. Gerade bei spritzender Ulcusblutung oder einem Ulcus mit Gefäßstumpf wird in vielen europäischen Ländern immer häufiger der OTSC eingesetzt, da hiermit in den meisten Fällen eine sichere und höchst effektive Blutstillung möglich ist und damit die Rezidiv-Blutungsgefahr deutlich minimiert wird (siehe S. 14 Neues von der DDW 2017).

Um die Wertigkeit des endoskopischen Dopplers bei gastrointestinalen Blutungen abschließend bewerten zu können, bedarf es weiterer prospektiver randomisierter Studien aus Europa.

Literatur

1. Gralnek IM, Dumonceau JM, Kuipers EJ, Lanas A, Sanders DS, Kurien M, Rotondano G, Hucl T, Dinis-Ribeiro M, Marmo R, Racz I, Arezzo A, Hoffmann RT, Lesur G, de Franchis R, Aabakken L, Veitch A, Radaelli F, Salgueiro P, Cardoso R, Maia L, Zullo A, Cipolletta L, Hassan C. Diagnosis and management of nonvariceal upper gastrointestinal hemorrhage: European Society of Gastrointestinal Endoscopy (ESGE) Guideline. *Endoscopy*. 2015 Oct;47(10):a1-46. doi: 10.1055/s-0034-1393172. Epub 2015 Sep 29.
2. Jensen DM, Kovacs TOG, Ohning GV, Ghassemi K, Machicado GA, Dulai GS, Sedarat A, Jutabha R, Gornbein J. Doppler Endoscopic Probe Monitoring of Blood Flow Improves Risk Stratification and Outcomes of Patients With Severe Nonvariceal Upper Gastrointestinal Hemorrhage. *Gastroenterology*. 2017 May;152(6):1310-1318.e1. doi: 10.1053/j.gastro.2017.01.042. Epub 2017 Feb 4.
3. Jensen DM, Ohning GV, Kovacs TO, Ghassemi KA, Jutabha R, Dulai GS, Machicado GA. Doppler endoscopic probe as a guide to risk stratification and definitive hemostasis of peptic ulcer bleeding. *Gastrointestinal Endosc*. 2016 Jan;83(1):129-36. doi: 10.1016/j.gie.2015.07.012. Epub 2015 Aug 28.
4. Kohler B, Maier M, Benz C, Riemann JF. Acute ulcer bleeding. A prospective randomized trial to compare Doppler and Forrest classifications in endoscopic diagnosis and therapy. *Dig Dis Sci*. 1997 Jul;42(7):1370-4.
5. Jakobs R, Zoepf T, Schilling D, Siegel EG, Riemann JF. Endoscopic Doppler ultrasound after injection therapy for peptic ulcer hemorrhage. *Hepatogastroenterology*. 2004 Jul-Aug;51(58):1206-9.
6. Richter-Schrag HJ, Glatz T, Walker C, Fischer A, Thimme R. First-line endoscopic treatment with over-the-scope clips significantly improves the primary failure and rebleeding rates in high-risk gastrointestinal bleeding: A single-center experience with 100 cases. *World J Gastroenterol*. 2016 Nov 7;22(41):9162-9171.
7. Schmidt A, Goelder S, Messmann H, et al. 62 Over-The-Scope-Clips Versus Standard Endoscopic Therapy in Patients With Recurrent Peptic Ulcer Bleeding and a Prospective Randomized, Multicenter Trial (Sting). *Gastrointestinal Endoscopy*;85:AB50.



DGE-BV aktuell

Liebe Kolleginnen und Kollegen, liebe Mitglieder der DGE-BV!

Wir blicken zurück auf unsere Jahrestagung, welche dieses Mal in mehrfacher Hinsicht etwas Besonderes war. In der Bundeshauptstadt fand im größten Hotel Deutschlands die wohl bisher größte Jahrestagung unserer Gesellschaft statt. Dank der Qualität des Programms, welches hervorragend durch unseren Vorsitzenden und seinen Kongresssekretären gestaltet wurde, sowie letztendlich auch dank der gelungenen Zusammenlegung mit „Endoskopie Live“ haben sich tatsächlich über 1700 registrierte Teilnehmer im Estrel-Hotel versammelt. Ganz großen Dank daher an alle, die an der Organisation und Durchführung dieser so überaus erfolgreichen Veranstaltung beteiligt waren!

Nächstes Jahr geht es wieder zurück nach München. Da dann „nur“ die DGE-BV-Jahrestagung ohne „Endoskopie Live“ stattfindet, wird es zwar (allein schon aufgrund der räumlichen Voraussetzungen) ggf. wieder ein bisschen kleiner, unser neuer Vorsitzende, Peter Meier, seine Sekretäre und die vielen anderen beteiligten Fachgesellschaften werden jedoch für ein volles Haus sorgen. Dessen bin ich mir sicher. Tragen Sie sich daher bitte in Ihren Terminkalender jetzt schon den 15.3. - 17.3.2018 (Westin Grand Hotel, München) ein.

Zu den Aufgaben des Sekretärs gehört auch Sie wie jedes Jahr über die stattgefundenen Wahlen zu informieren. In den Beirat gewählt, bzw. wieder-gewählt wurden die Herren Dormann (Köln), Wilhelm (München), Raithel (Erlangen) und Bernhardt (Rostock). Gratulation an die genannten Kollegen. Ich freue mich sehr auf die Zusammenarbeit in den nächsten Jahren. Was meine Person betrifft: ich habe die Ehre 2020 als Vorsitzender und Tagungspräsident die 50. Jahrestagung unserer Gesellschaft zu organisieren. Weiterhin hatte ich mich entschlossen zur Wiederwahl als Sekretär anzutreten. Für beide Positionen schenkte mir die Mitgliederversammlung ihr Vertrauen. Besten Dank hierfür. Da ich jedoch nicht zwei Ämter gleichzeitig ausführen möchte, werde ich dann ab 2019 mein Amt als Sekretär ruhen lassen. Weitere Einzelheiten zur Wahl und zur Mitgliederversammlung können Sie auch im Protokoll auf unserer Homepage (www.dge-bv.de) nachlesen.

Was gibt es sonst noch zu berichten? Unser Publikationsorgan Endoscopy Campus scheint sich immer besser zu etablieren. Neben den Printausgaben, die Ihnen als Mitglied 4x im Jahr zugeschickt werden, haben wir v.a. bzgl. der Online-Ausgabe (www.endoscopy-campus.de) ein zunehmendes Interesse mit über 7000 „Besuchern“ pro Monat zu verzeichnen. Weiterhin haben wir trotz weiter leicht steigender Mitgliedszahlen eine DGE-BV-Werbekampagne gestartet. Wie wir v.a. den interessierten Nach-

wuchs weiter und stärker an uns binden können wird Thema einer Klausurtagung des Vorstands Ende Juli sein, über deren Ergebnis ich Sie dann in einem der folgenden Newsletter informieren möchte.

Soviel zu Ihrer aktuellen Information. Bitte zögern Sie nicht mich bei Fragen und Kommentaren zu kontaktieren.

Ansonsten wünsche ich Ihnen schon jetzt eine erholsame Ferienzeit und verbleibe bis zum nächsten Mal

Herzlichst
Ihr

Alexander Meining
Sekretär der Gesellschaft

72. Jahrestagung der DGVS 2017

13. - 16. September 2017, Messe Dresden

ENDOCLUBNORD 2017 mit Vorsymposium Complications in GI Endoscopy
2. - 4. November 2017, Hamburg

endo-update 2017

30. November - 2. Dezember 2017, Kongress am Park Augsburg

Inserentenverzeichnis

ERBE Elektromedizin GmbH

U2

FUJIFILM Deutschland GmbH

U4

Kongressankündigung**Viszeralmedizin 2017**

72. Jahrestagung der Deutschen Gesellschaft für
Gastroenterologie-, Verdauungs- und
Stoffwechselkrankheiten
13. – 16. September 2017
Messe Dresden
www.viszeralmedizin.com

**5. International Symposium on Complications
in GI Endoscopy**

02. November 2017
Hotel Crowne Plaza, Hamburg
www.complications-in-endoscopy.com

**ENDOCLUBNORD**

03. - 04. November 2017
Messe Eingang West, Hamburg
www.endoclubnord.com

ENDOCLUBNORD

**Endoskopie Workshop EVK**

08. November 2017
Evangelisches Krankenhaus Düsseldorf

**endo-update 2017**

30. November - 02. Dezember 2017
Kongress am Park Augsburg

SponsorenGold

Boston Scientific Medizintechnik GmbH



ERBE Elektromedizin GmbH



FUJIFILM Deutschland GmbH



KARL STORZ GmbH & Co. KG



Norgine GmbH



OLYMPUS Deutschland GmbH

Silber

COOK Deutschland GmbH



ovesco Endoscopy AG

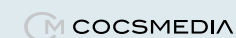**IMPRESSUM****Herausgeber:**

endoscopy campus GmbH
Rosenheimer Str. 145c
81671 München

ISSN 2365-6905

Layout, Satz und Herstellung:

COCS media GmbH übernimmt keine
Gewähr für die Richtigkeit der Angaben.





ELUXEO™
BLI-EQUIPPED

NEW LIGHT. MORE SIGHT.

Fujifilm's innovative 4-LED Multi Light™ Technologie setzt neue Maßstäbe für die Standards endoskopischer Bildgebung. Der einzigartige BLI-Modus und die stufenlose Multi Zoom-Funktion verbessern Sichtbarkeit und Charakteristik. Entdecken Sie das neue **ELUXEO™** System.

FUJIFILM
Value from Innovation